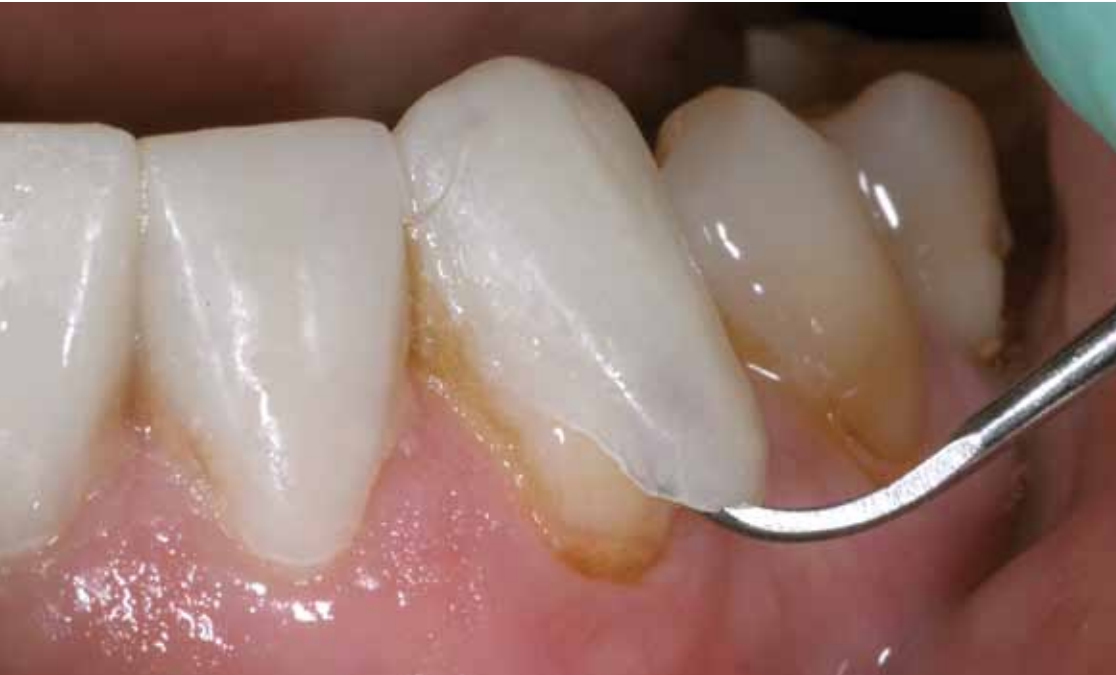



La previsualizzazione tramite mascherine ci permette una valutazione estetico-funzionale durante la fase di progettazione di un lavoro protesico. Si apprezza come questa tecnica abbinata all'uso di un composito di nuova generazione ci permetta di ottenere una buona realizzazione clinica della nostra ceratura di diagnosi.

Parole chiave: Ceratura di diagnosi, Mascherina di duplicazione, Previsualizzazione, Composito di nuova generazione.

Previsualizzazione: provvisori diretti con verifica estetica per addizione pre-trattamento con composito di nuova generazione

Parte 1

Vincenzo Musella, Massimo Rossi

La previsualizzazione estetica ci dà la possibilità di verificare, sulla base di una ceratura di diagnosi, il risultato estetico prima della preparazione degli elementi dentali presi in considerazione.

In questo tipo di metodica ci possiamo trovare di fronte a due diverse condizioni di previsualizzazione:

1. previsualizzazione per sottrazione;
2. previsualizzazione per addizione.

La previsualizzazione per sottrazione implica che per raggiungere la morfologia finale sarà necessaria l'asportazione di tessuto dentale, quindi, in tal caso è facilmente intuibile

Introduzione

come non sia possibile fare una corretta previsualizzazione senza avere prima preparato gli elementi dentali.

Nei casi invece di previsualizzazione per addizione, cioè dove dobbiamo aggiungere materiale, è possibile fare una ceratura di diagnosi e una mascherina di previsualizzazione senza preparare prima gli elementi dentali interessati, perciò il paziente avrà la possibilità di vedere il risultato finale del progetto riabilitativo prima di qualsiasi manovra terapeutica.

Di seguito viene descritto un caso clinico in cui si rende necessaria una riabilitazione per addizione su quasi tutti gli elementi dentari, pertanto abbiamo potuto eseguire una mascherina di previsualizzazione secondo la tecnica che sarà di seguito descritta

Caso clinico Paziente V.C., anni 63, anamnesi negativa per malattie sistemiche, non fumatrice; buon livello di igiene orale.
Presenta abrasioni di notevole entità su quasi tutti gli elementi dentari, motivo per il quale ci richiede un trattamento (Figg. 1-7).

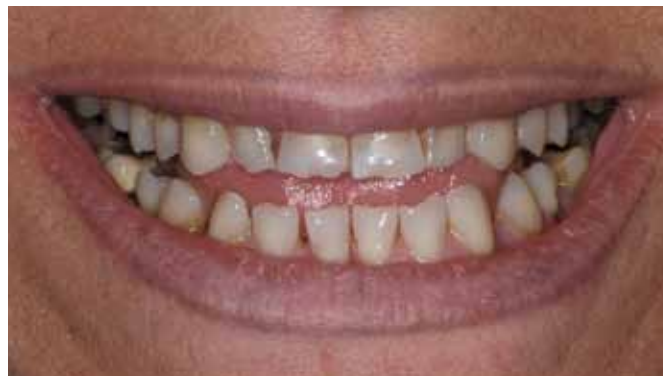

Fig. 1 Viso paziente prima del trattamento.

Fig. 2 Immagine labiale prima del trattamento.

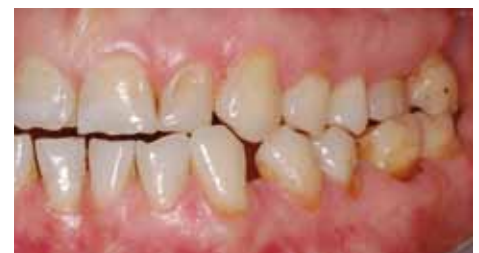
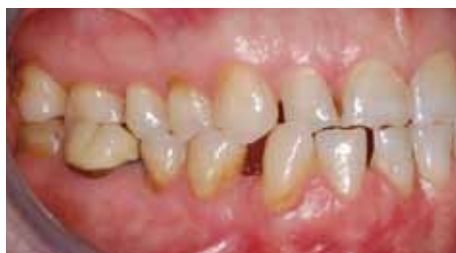
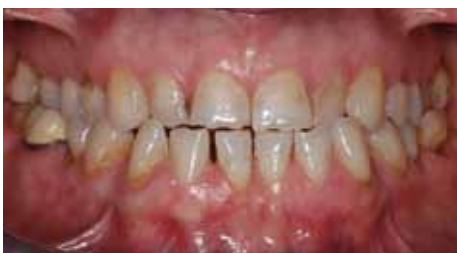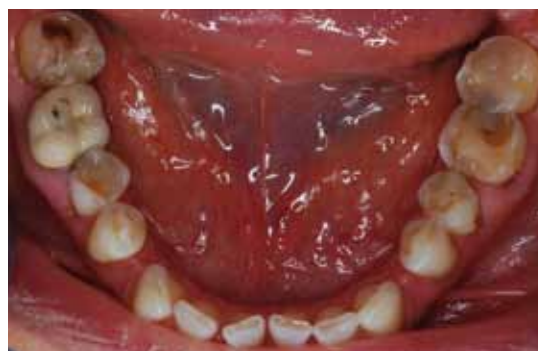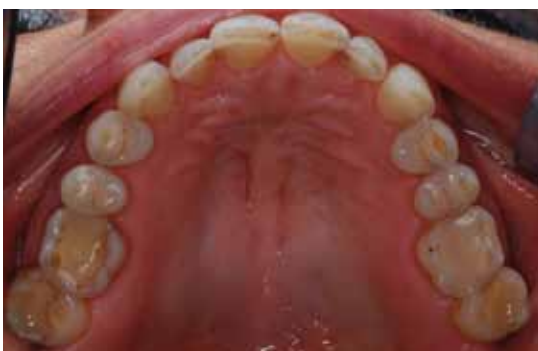Fig. 3 Intraorale prima del trattamento.

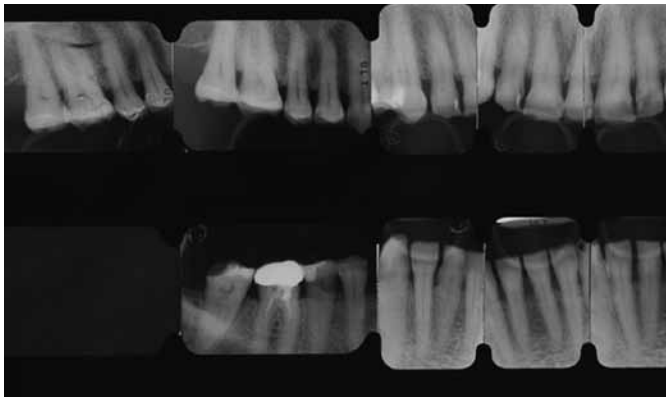
Figg. 4,5 Laterali destra e sinistra prima del trattamento.

Figg. 6,7 Occlusale superiore e inferiore prima del trattamento.



CASE REPORT

ESTETICA



Figg. 8,9 Status radiografico.

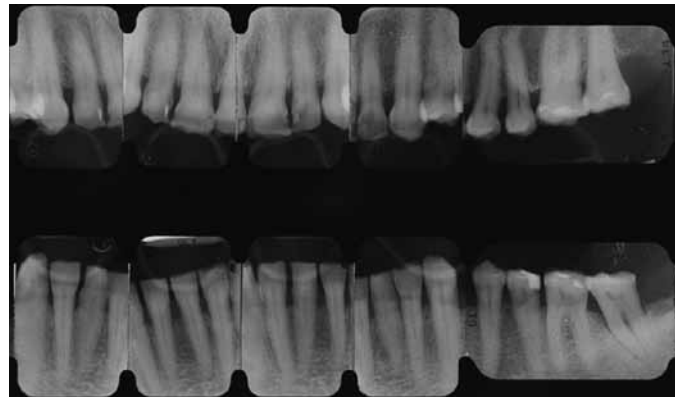


Fig. 10 Teleradiografia.

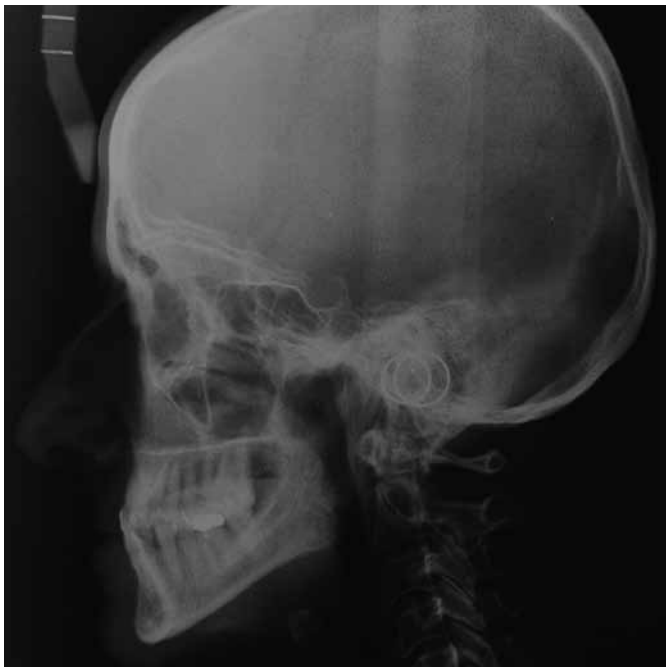

Fig. 11 Chiave di trasferimento dell'arco facciale.

Il parodonto è sano, fatta eccezione per l'elemento 3.7 che presenta una perdita di attacco linguale di 7 mm con interessamento della forcazione. Vista l'anatomia sfavorevole a una rizotomia si decide per l'estrazione del dente, unico elemento protesizzato è il 4.6, che necessita anche di un ritrattamento canalare. Tutti gli altri elementi sono vitali, molti dei quali hanno subito una terapia conservativa (Figg. 8, 9).

Il piano di trattamento prevede una riabilitazione protesica di tipo addizionale mediante faccette, intarsi e una corona completa sull'elemento 4.6 per ripristinare la corretta morfologia oclusale.

Vengono prese delle impronte e rilevate delle cere di centrica e protrusiva tramite le quali otterremo la relazione intermascellare e l'inclinazione del piano oclusale, inoltre un arco facciale funzionale che ci consentirà di montare il modello superiore in relazione al piano asse orbitale (Fig. 11).

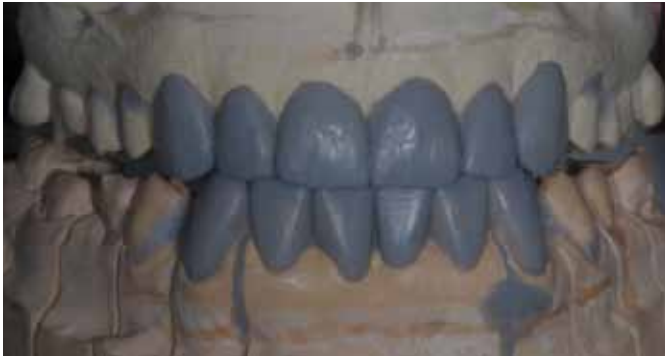

Fig. 12 Cerature di diagnosi.



Fig. 13 Mascherina inferiore in silicone trasparente Visio.sil.

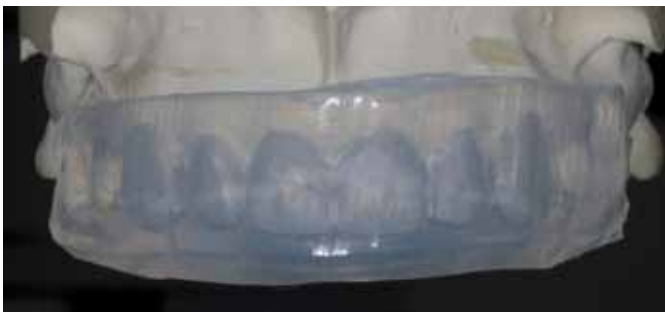

Fig. 14 Mascherina superiore in silicone trasparente Visio.sil.

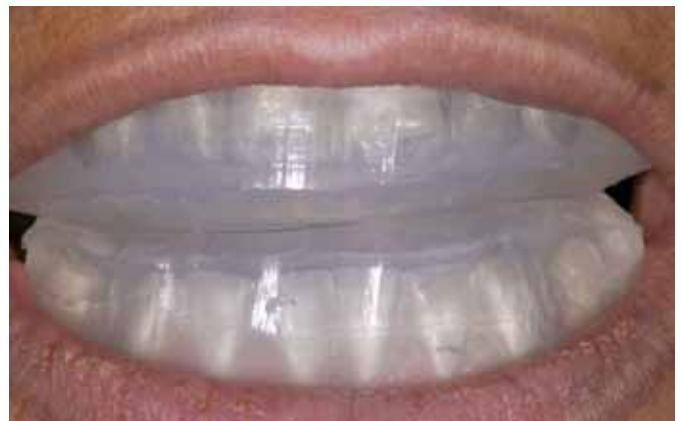

Fig. 15 Prova delle mascherine.

L'analisi dei modelli e delle foto mostrano un'occlusione testa a testa del gruppo frontale e una esposizione di buona parte degli incisivi inferiori (vd. Figg. 1, 2) e anche un crossbite bilaterale di entrambi i primi molari (vd. Figg. 3, 4).

L'analisi cefalometrica mette in evidenza una tendenza all'iperdivergenza (dolicocefalo) e all'openbite scheletrico, quindi un'altezza facciale inferiore un poco maggiore della media (Fig. 10).

Questi dati contrastano con la necessità protesica di aumentare la dimensione verticale, manovra atta a ripristinare sia un corretto piano occlusale che un adeguato overbite e overjet, ma che allungerebbe ancora il terzo inferiore del viso e creerebbe un'esposizione eccessiva del gruppo frontale inferiore.

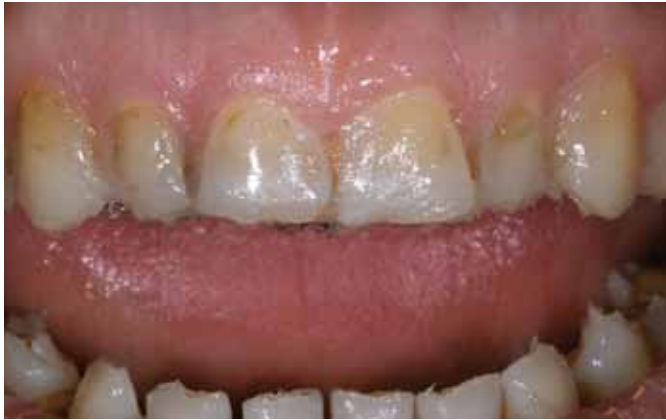Si decide quindi per una prima ceratura di diagnosi che riguarda solamente il settore anteriore, decidendo di aumentare di 1,5 mm l'asta incisale dell'articolatore per ottenere lo spazio necessario alla realizzazione di una corretta occlusione, rimandando a un secondo momento la ceratura dei settori posteriori (Fig. 12).

Si passa quindi alla realizzazione di una mascherina di previsualizzazione del solo gruppo frontale (Figg. 13, 14).

Viene quindi fissato un appuntamento in cui si analizzeranno i risultati estetico e fonetico della nuova morfologia del solo gruppo frontale.

CASE REPORT

ESTETICA

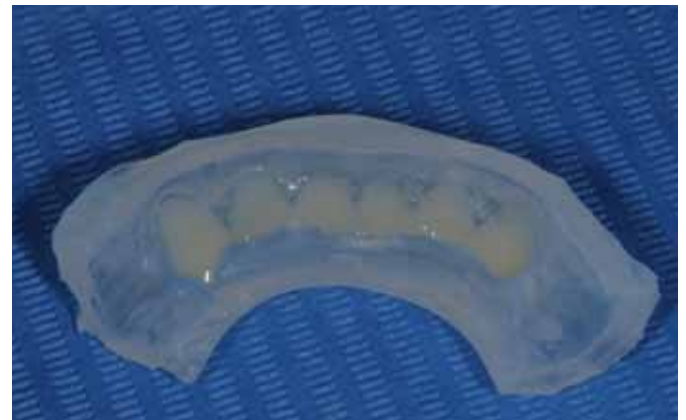
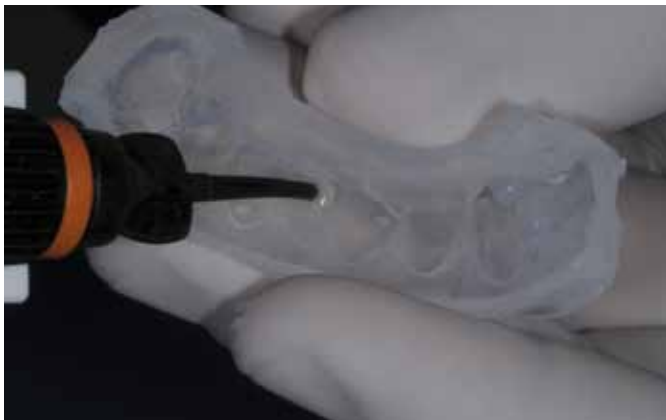
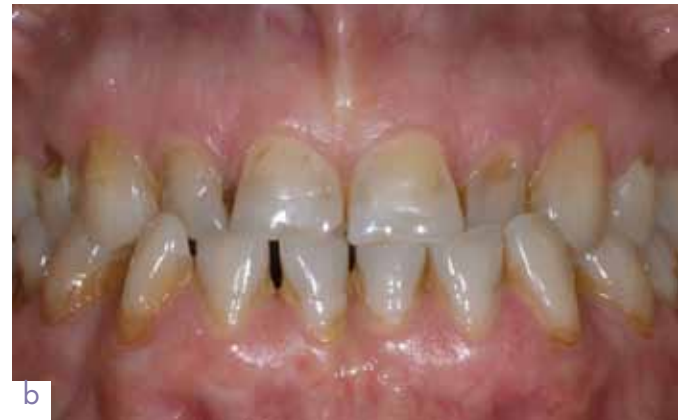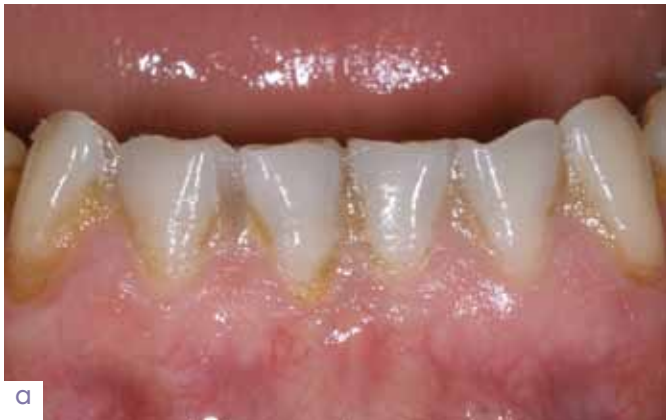Figg. 16, 17a Isolamento abbondante con pasta di glicerina.

Fig. 17b Bisogna togliere la glicerina in eccesso prima dello stampaggio.

Fig. 18 Iniezione del composito A1 Crea.lign.

Fig. 19 Mascherina con composito inserito.



A tale scopo vengono posizionate e provate le mascherine (Fig. 15) e dopo aver isolato con glicerina i denti (Figg. 16, 17a), tolto la glicerina in eccesso (Fig. 17b) le stesse si posizionano nel cavo orale dopo che sono state riempite di composito Crea.lign (Figg. 18, 19).

Una volta polimerizzato il composito si asportano le mascherine (Figg. 20, 21).

A questo punto si passa a un'analisi estetica in cui si osservano la linea del sorriso e l'andamento incisale, la linea mediana, le dimensioni, le proporzioni e la composizione dentale (Figg. 22, 23).

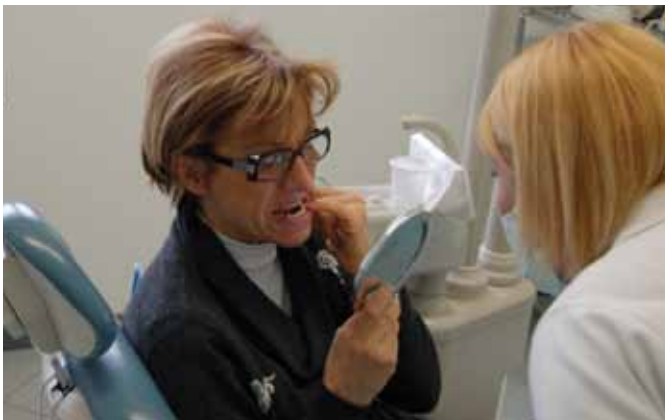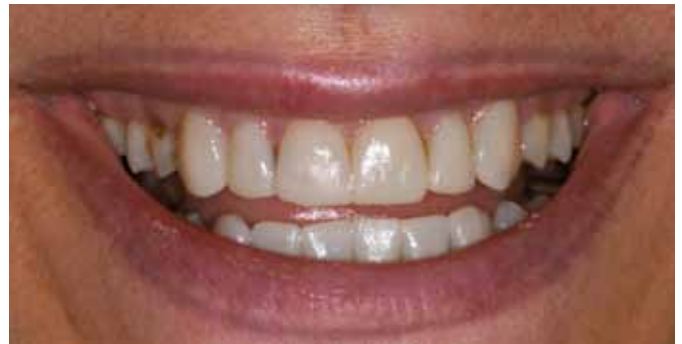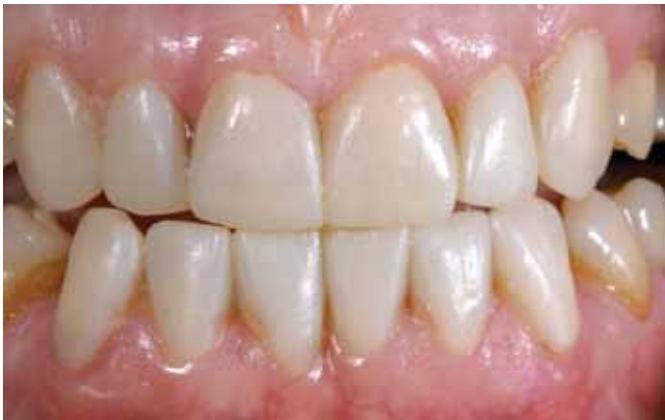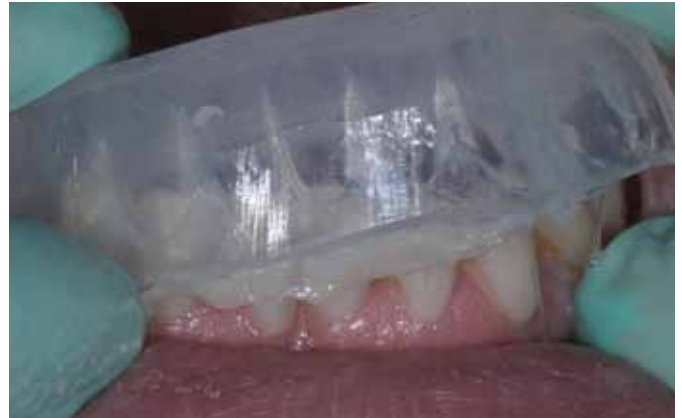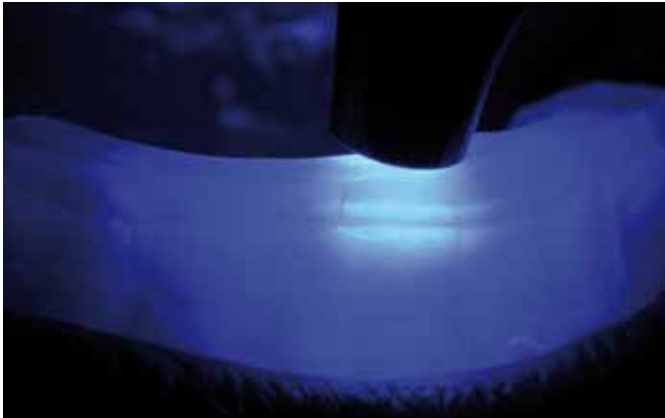


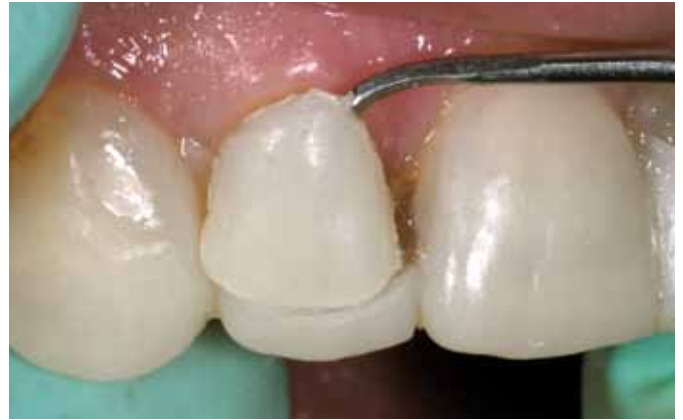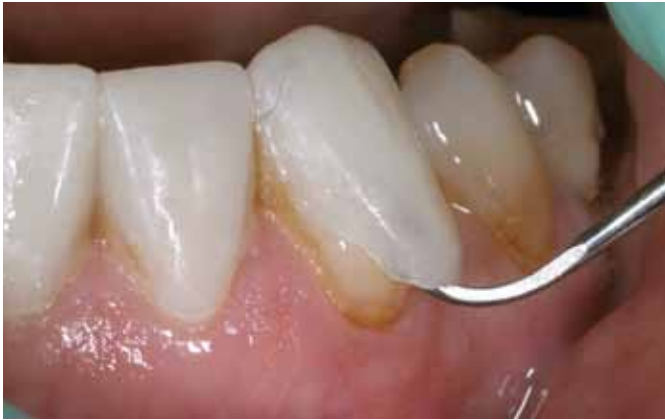Fig. 20 Fotopolimerizzazione.
Fig. 21 Rimozione della mascherina di previsualizzazione.
Fig. 22 Visione intraorale dopo lo stampaggio del composito.
Fig. 23 Immagine labiale frontale della previsualizzazione provvisoria.
Fig. 24 Considerazioni estetiche di previsualizzazione da parte della paziente.
Fig. 25 Sorriso della prova di previsualizzazione.

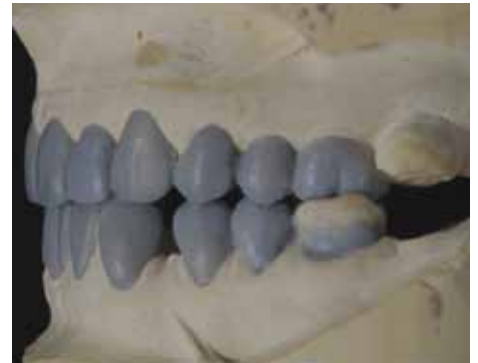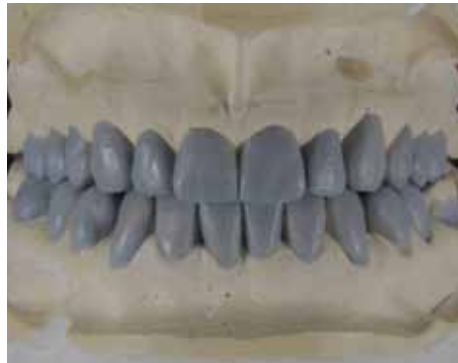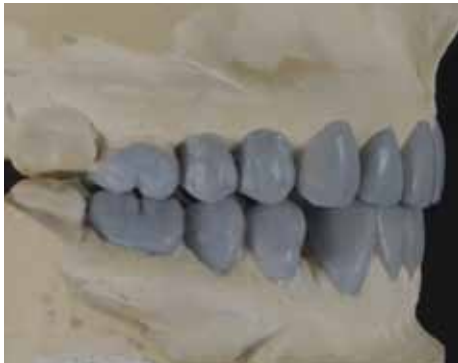Oltre a questa si esegue anche un'analisi fonetica per valutare lunghezza e posizione dei margini incisali. Il miglioramento è evidente e la paziente ha modo di apprezzarlo (Figg. 24, 25). In questa fase è importante spendere tempo per valutare al meglio i fattori estetici e fonetici perché saranno queste le linee guida che porteranno al lavoro finito. È importante sottolineare che questo tipo di composito è estremamente stabile sui denti, quindi si possono eseguire i ritocchi che si ritengono necessari e il paziente non prova alcun disagio durante la prova.

CASE REPORT

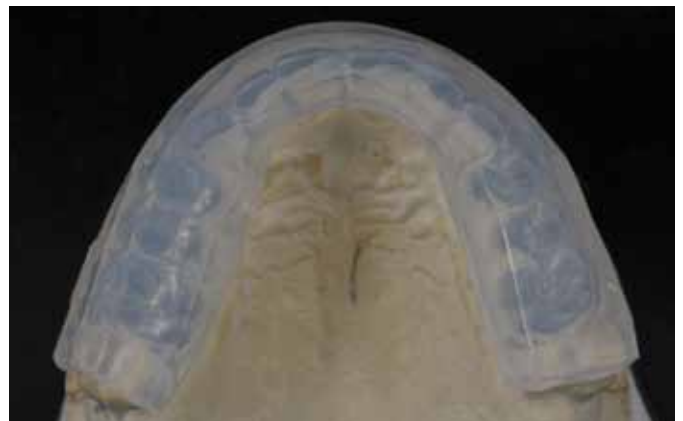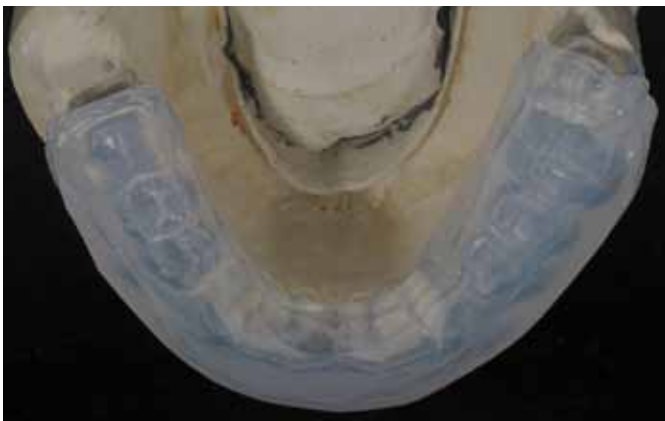ESTETICA



Figg. 26,27 Rimozione dei compositi provvisori dopo le prime valutazioni estetiche.



Figg. 28-30 Cerature di diagnosi complete.



Figg. 31,32 Mascherina di previsualizzazione.

Quando invece lo si deve rimuovere questo avviene senza difficoltà si stacca agevolmente e non presentando eccessi fastidiosi, non restano residui nei tessuti molli (Figg. 26, 27). Una volta stabilita la corretta funzionalità della morfologia del gruppo frontale la ceratura di diagnosi viene poi completata alle arcate intere (Figg. 28-30) è interessante notare come l'elemento 3.6 essendo un dente in crossbite non ancora preparato non è stato

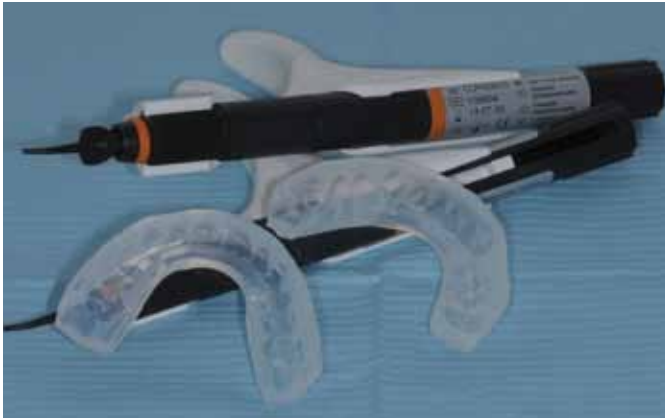

Fig. 33 Composito Crea lign.

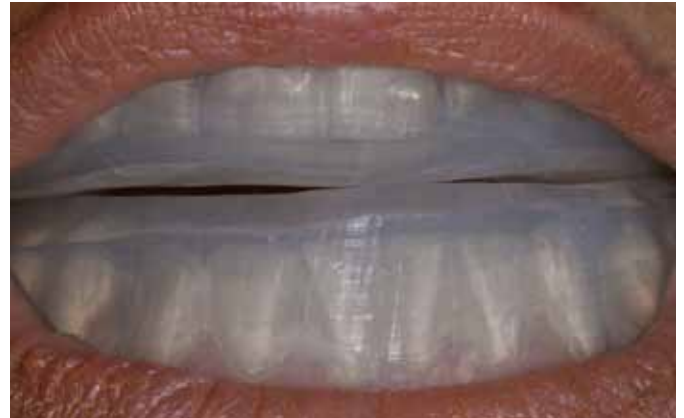

Fig. 34 Prova delle mascherine complete.

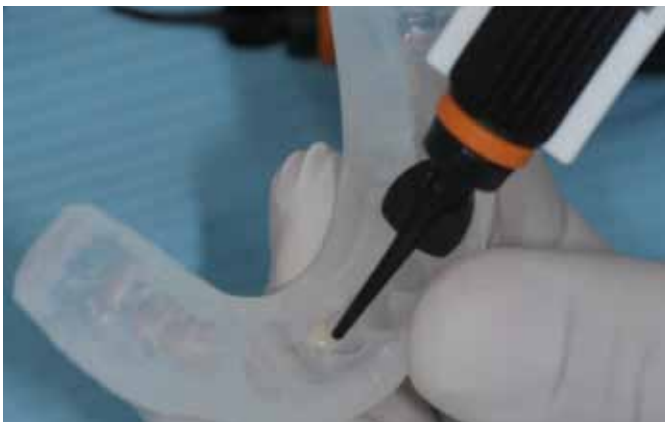


Fig. 35 Iniezione composito inferiore.



Fig. 36 Fotopolimerizzazione arcata inferiore.

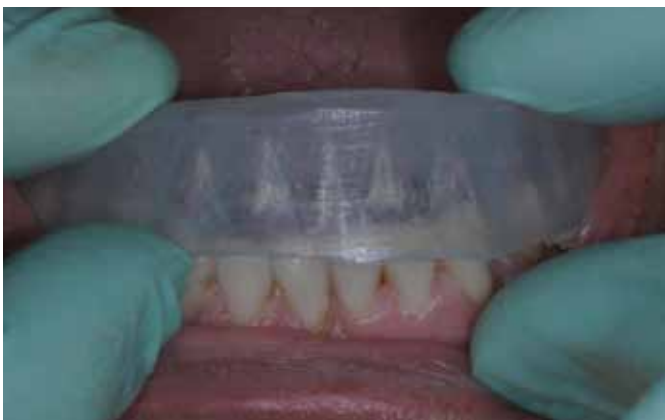

Fig. 37 Rimozione della mascherina inferiore.

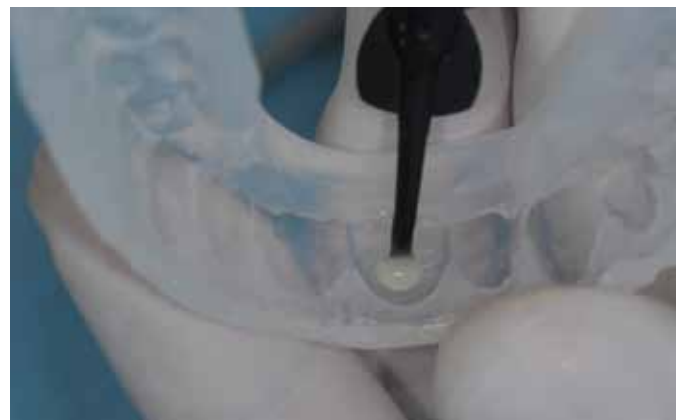

Fig. 38 Iniezione composito superiore.

CASE REPORT

ESTETICA



Fig. 39 Fotopolimerizzazione arcata superiore.

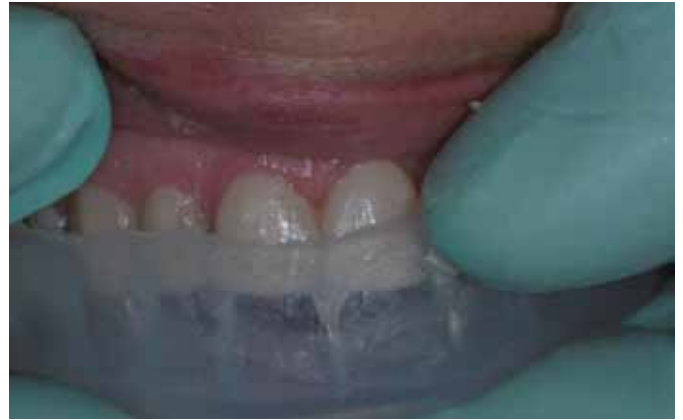

Fig. 40 Rimozione della mascherina superiore.

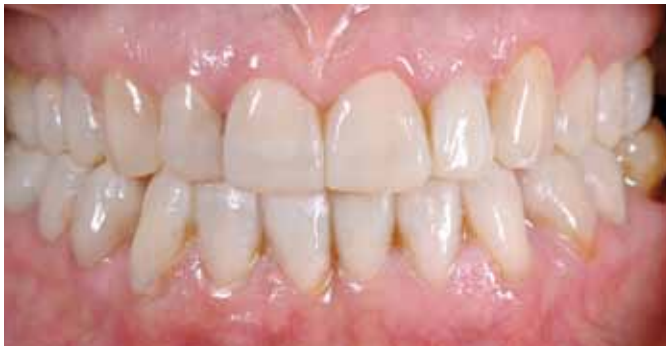

Fig. 41 Visione intraorale completa dopo la previsualizzazione diretta del composito.

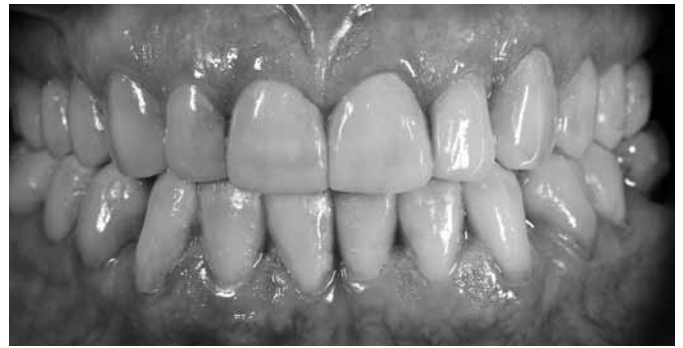

Fig. 42 Visione intraorale bianco e nero completa dopo la previsualizzazione diretta del composito.



Fig. 43 Sorriso finale dopo lo stampaggio del composito con la mascherina di previsualizzazione.

incluso nella ceratura se non nell'aspetto oclusale, perché in questo caso la previsualizzazione sarebbe stata per sottrazione.

Sulla base della ceratura di diagnosi si realizzano delle nuove mascherine questa volta complete di tutta l'arcata a esclusione dei settimi (Figg. 31-35).

Un ulteriore appuntamento con la paziente ci permette di stampare una previsualizzazione completa e valutare quindi estetica e funzione prima di iniziare il trattamento definitivo (Figg. 36-40).

A questo punto noi e la paziente possiamo discutere e analizzare il caso in tutte le sue sfumature. Diventa assolutamente indispensabile documentare con le foto finali la nostra previsualizzazione perché saranno da guida durante le fasi successive in laboratorio.

Utile sarà anche rilevare due impronte in alginato della nuova situazione che potranno essere utilizzate in laboratorio.

Riteniamo tra l'altro utile che la paziente possa portare la nuova situazione provvisoria del suo sorriso per qualche giorno, dandole così tempo di metabolizzare meglio il risultato della nostra previsualizzazione (Figg. 41-43).


Ora la paziente potrà, nel prossimo appuntamento, iniziare le fasi di preparazione e finalizzazione del caso, che saranno documentate nella seconda parte di questo articolo che verrà pubblicato successivamente.

Conclusioni Si evidenzia come la previsualizzazione pretrattamento rappresenti un protocollo di lavoro efficace in casi complessi, ma che si può applicare anche a casi semplici. Infatti, attraverso la visibilità immediata del restauro, possiamo analizzare in team il risultato e trarne le dovute considerazioni. È evidente che partire con un piano di lavoro predicibile ci dà la possibilità di evitare possibili errori di interpretazione sia dell'estetica che della funzione e soprattutto capire gli spazi di preparazione corretti per realizzare il nostro restauro. Anche il paziente attraverso la previsualizzazione può vedere il risultato della ceratura di analisi, traendone soddisfazione e motivazione al trattamento.

Ringraziamenti Un ringraziamento speciale all'amico Andrea Fedrizzi della ditta Bredent per il suo continuo sostegno.

Autori Vincenzo Musella
Via S. Lucia, 4 - 41051 Montale Rangone (MO)
Tel. 059 225734 - E-mail: musellavincenzo@tiscali.it

Massimo Rossi
Via Imola 90/A - 41125 Modena
Tel 059 395566 - E-mail: maxrossi295@tiscali.it



EDIZIONE ITALIANA

Euro 120,00

CEDOLA DI PRENOTAZIONE

- Chiedo di PRENOTARE il libro dal titolo: QDT - Quintessence of Dental Technology

Costo del libro euro 120,00 + contributo di sp. sped. euro 12,00 per un totale di euro 132,00 che mi impegno a pagare in contanti alla consegna del pacco.



Quintessenza Edizioni S.r.l.
Via Ciro Menotti, 65 - C.P.85 - I-20017 Rho (MI)
Tel.: +39.02.93.18.08.21 - Fax: +39.02.93.50.91.26
E-mail: info@quintessenzaedizioni.it

Con la compilazione di questa scheda si autorizza Quintessenza Edizioni srl e le aziende ad essa collegate ad inserire il nominativo nel proprio indirizzario. In ogni momento, ai sensi dell'art. 13 - Legge 675/96, si potrà avere accesso ai propri dati, chiederne la modifica o la cancellazione oppure opporsi al loro utilizzo scrivendo a Quintessenza Edizioni srl - via C. Menotti 65 - 20017 Rho (MI) - info@quintessenzaedizioni.it

Cognome _____

Nome _____

Via _____

Città _____

Provincia _____

Cap _____

Telefono _____

E-mail _____

P. IVA _____

C.F. _____

Firma _____

ATLANTIS™

Abbiamo trovato un tesoro!

Abutment Atlantis™ – la connessione di cui hai bisogno nel materiale preferito



Stai cercando la soluzione migliore per il trattamento di ricostruzione protesica cementata? Atlantis™ è la risposta.

Utilizzando l'esclusivo software Atlantis VAD™ (Virtual Abutment Design), gli abutment vengono realizzati in maniera personalizzata, partendo dalla simulazione della forma finale del dente. Il risultato sarà un abutment con funzionalità ed estetica eccezionali.

Atlantis™ garantisce i seguenti vantaggi:

- Elimina la necessità e i costi di gestione dell'inventario dei prodotti
- Aumenta la produttività e la redditività del vostro laboratorio
- Gestione del lavoro semplificata: più tempo a disposizione per i casi complessi
- Compatibile con le principali sistematiche implantari e disponibile nel materiale preferito

Atlantis™ è un autentico tesoro e siamo felici di farvelo scoprire - per maggiori informazioni contattate il numero verde 800 011 282.

**ASTRA
TECH
DENTAL**
Get inspired.

ASTRA
ASTRATECH

 A company in the
AstraZeneca Group